AMANTEA:
Via Monte Cocuzzo,11
Tel. 0982 41717 - Cell. 339.2255533

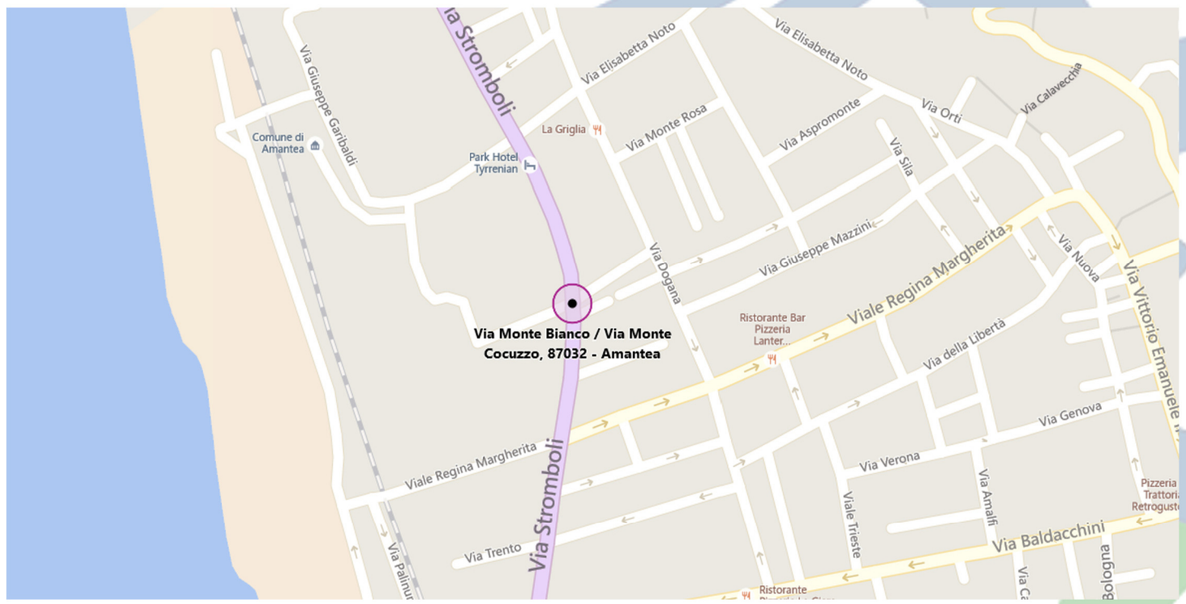

FUSCALDO:
Via Margellina II Trav. 1
Tel. 0982 686419 - Cell. 339.2255533

Dott. Antonio Sabatino

Specialista in

Gastroenterologia
Ed Endoscopia Digestiva
Malattie del Fegato

Ecografia Internistica
Ecocolordoppler
Endoscopia Digestiva

Riceve per appuntamento
339.2255533

N.B. Riportare la presente ai successivi controlli

DOTT. ANTONIO SABATINO

EcoColorDoppler - Endoscopia Digestiva

Paziente: **Rossi Mario** **Amantea, 07/01/2016**

Tipo di esame: **ADDOME COMPLETO**

Fegato di volume nei limiti con conservato rapporto volumetrico lobo dx/sx, margini acuti, struttura moderatamente addensata, omogenea. No lesioni focali in atto nei limiti della risoluzione U.S. Vene sovraepatiche pervie, di calibro regolare e decorso rettilineo.

- Colecisti distesa, pareti irregolari con conferma formazione polipoide del corpo di 4-5 m, alitiasica.

- Vie biliari intra ed extra epatiche non dilatate (VBP 4 mm); vena Porta di calibro nei limiti della norma con conservata cinetica respiratoria. No falde fluide nella loggia di Morrison.

- Pancreas apparentemente nei limiti.

- Reni in posizione anatomica, margini e dimensioni regolari, rapporto cortico/midollare conservato. non urostasi.

- Aorta di calibro regolare lì dove valutabile.

- Milza di dimensioni (92 mm) nei limiti della norma a struttura regolare con presenza di milza accessoria di 15 mm di diametro max.

- Vescica distesa a pareti regolari, contenuto anecogeno. Prostata regolare. No falde fluide nel Douglas".

Il Medico
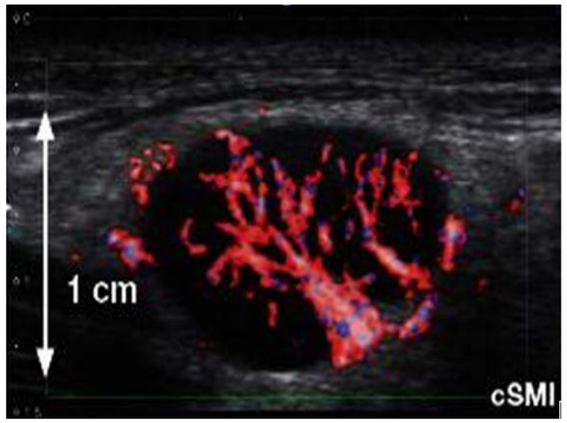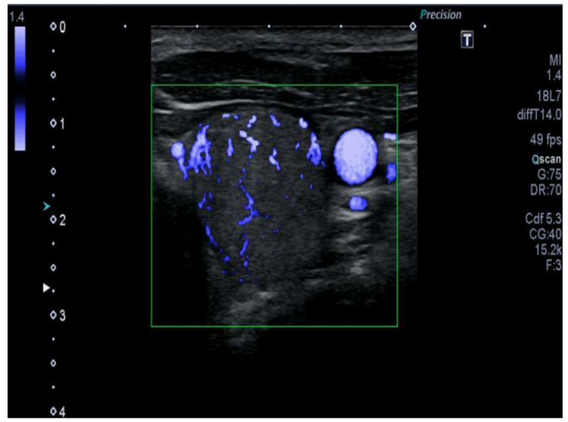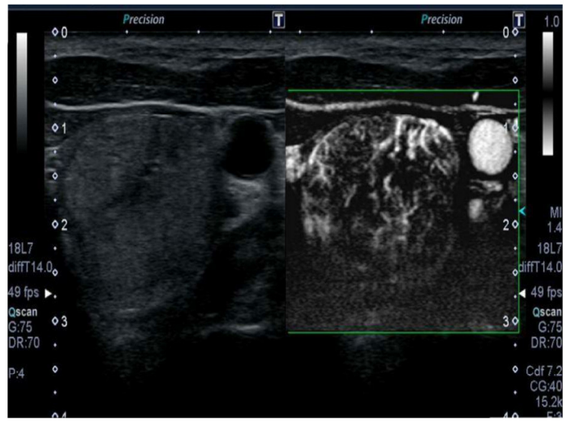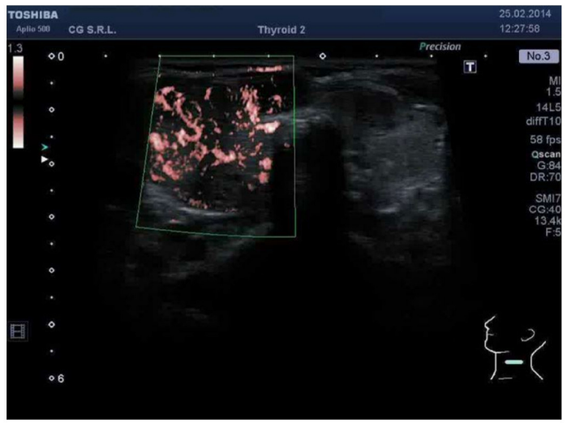
_____